en ligne sur / *on line on*
www.em-consulte.com/revue/lpm
www.sciencedirect.com

Presse Med. 2009; 38: 1200–1202
© 2009 Publié par Elsevier Masson SAS.

Association d'une dilatation des bronches et d'un *situs inversus*

Hanane Benjelloun, Abdelaziz Bakhatar, Najiba Yassine, Abdelkrim Bahlaoui

Service des Maladies Respiratoires – CHU Ibn Rochd – Casablanca – Maroc

Correspondance :
Hanane Benjelloun, 81, rue charif idrissi - appt 7, Casablanca 20100, Morocco.
hanane_benj@yahoo.fr

Disponible sur internet le :
30 mai 2009

Association of bronchectasies and situs inversus

Observation

Un patient de 24 ans, connu pour une bronchorrhée chronique depuis 10 ans, était hospitalisé devant l'exacerbation l'exagération de sa bronchorrhée devenue purulente avec des sensations fébriles depuis 20 jours. L'examen clinique trouvait un discret hippocratisme digital, des râles ronflants bilatéraux et un choc de pointe perçu à droite. La radiographie thoracique (*figure 1*) notait des images kystiques à parois épaisses, des niveaux hydroaériques en parahilaire gauche et une dextrocardie. La tomodensitométrie thoracique (figure 2) mettait en évidence des foyers de dilatation des bronches éparses et bilatéraux avec un *situs inversus* complet. La TDM des sinus (*figure 3*) montrait un épaississement en cadre des 2 sinus maxillaires, du sinus sphénoïdal et de quelques cellules éthmoïdales avec une aération normale du sinus frontal. L'examen ORL trouvait une muqueuse pituitaire et inflammatoire sans polypes. L'échocardiographie cardiaque retrouvait le situs inversus sans malformations vasculaires. A la bronchoscopie, une inversion des bronches avec une inflammation du 2ème degré et des sécrétions purulentes étaient notées. La recherche du bacille de Koch ainsi que la culture sur milieu de Sabouraud dans le liquide d'aspiration bronchique étaient négatives. L'examen cytobactériologique des expectorations isolait un *Hémophilus Influenzae*. Ainsi, le patient a été traité par ciprofloxacine 1 g/j avec une kinésithérapie de drainage bronchique. Une vaccination antigrippale annuelle et une vaccination antipneumococcique tous les 5 ans ont été préconisées.

FIGURE 1

Dextrocardie

Images kystiques à parois épaisses. Niveaux hydroaériques en parahilaire gauche.

tome 38 > n°7/8 > juillet–août 2009
doi: 10.1016/j.lpm.2008.08.016

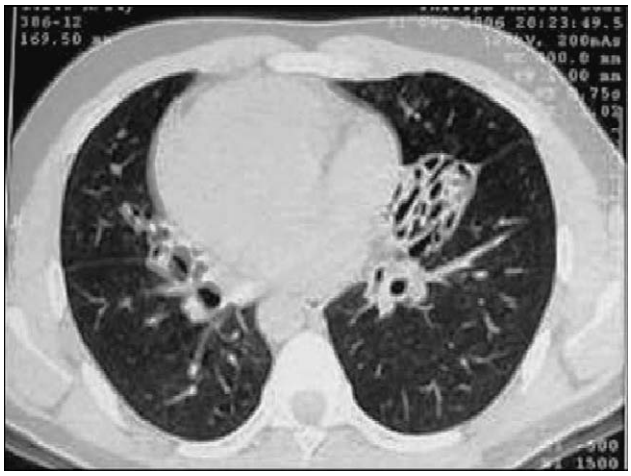

FIGURE 2

Foyers de dilatation des bronches éparses et bilatéraux. Situs inversus complet

FIGURE 3

Épaississement en cadre des 2 sinus maxillaires, du sinus sphénoïdal et de quelques cellules éthmoïdales

Quel est votre diagnostic ?

Syndrome de Kartagener

Le syndrome de Kartagener est une triade clinique rare associant : polypose nasale, dilatation des bronches (DDB) et *situs inversus*. C'est une maladie héréditaire transmise sous le mode autosomique récessif, caractérisée par un dysfonctionnement partiel ou total des cils vibratils. Le diagnostic est fait le plus souvent à l'enfance, mais des cas ont été décrits à l'âge adulte. Initialement décrit en 1936, le syndrome de Kartagener est une maladie génétique très rare à transmission autosomique récessive. Ce syndrome fait partie des dyskinésies ciliaires primitives (DCP) qui constituent un groupe hétérogène de maladies respiratoires génétiques liées à une anomalie constitutionnelle des cils des muqueuses respiratoires supérieures (ORL) et inférieures (bronches) [1–3]. La prévalence est d'environ 1/16 000 pour la DCP et d'environ 1/32 000 pour le syndrome de Kartagener [2,3]. La symptomatologie respiratoire peut débuter précocement, avec une détresse respiratoire (50 à 70 %), une bronchorrhée chronique dans l'enfance, et chez l'adulte, le tableau est celui d'une bronchopneumopathie chronique obstructive avec bronchectasies diffuses, voire un tableau d'insuffisance respiratoire chronique [1,4–7]. Au niveau de la sphére ORL, on peut voir des sinusites œdémato-purulentes avec une polypose nasosinusienne et des otites séromuqueuses chroniques. Chez le grand enfant et l'adulte, on peut parfois observer une hypo voire une agénésie des sinus frontaux. Le *situs inversus* est en principe complet, mais il peut n'être que partiel (dextrocardie isolée ou transposition isolée des viscères abdominaux). Il est fréquemment ignoré et asymptomatique. Cependant, des malformations cardiaques peuvent être observées dans 10 % des DCP et 3 % des syndrome de Kartagener à type d'anomalie du septum interauriculaire, hypoplasie de l'arbre vasculaire du poumon droit, une transposition des gros vaisseaux [2,8–10]. D'autres anomalies peuvent être observées, notamment une hypofertilité voire une stérilité masculine par immobilisation des spermatozoïdes. Des cas d'hydrocéphalies et de rétinites pigmentaires ont été également décrits. Le diagnostic du syndrome de Kartagener est fait sur la triade clinique et sur l'identification d'anomalies de la structure et de la fonction ciliaire mises en évidence à l'examen en microscopie électronique et au microscope à contraste de phase des biopsies bronchiques ou nasales. Le test d'inhalation de saccharine n'a qu'une valeur d'orientation diagnostique [2,3,7,9]. A l'heure actuelle, il n'existe pas de traitement étiologique spécifique. Le traitement repose essentiellement sur la kinésithérapie de drainage bronchique associée à une antibiothérapie en période de surinfection respiratoire ainsi qu'une couverture vaccinale et une surveillance cardiaque [1,2,7,8]. La place de chirurgie thoracique ou ORL se limite aux cas d'échec du traitement symptomatique.

Conflits d'intérêts : aucun

References

[1] Outalha L, Aït Lhou F, Marouane H, Amro L, Hmamouch L, Achachi H, et al. Le syndrome de Kartagener : à propos d'un cas. Rev Mal Resp 2007 ; 24, N°HS1.

[2] Bouvagnet P. Dyskinésie ciliaire primitive. Encycl Orphanet 2006 Juillet.

[3] Bouvagnet P. Les dyskinésies ciliaires primitives, le syndrome de Kartagener. Encycl Orphanet 2002 Mars.

[4] Bensaid A, El Harrar N, Miloudi Y, Essadi M, Roubal M, Kadiri F. Anesthésie du syndrome de Kartagener. Ann Fr Anesth-Réanim 2007;26(issue 2):175-6.

[5] Reix P, Mazzocchi C, Moreux N, Bellon G. Dyskinésie ciliaire, aspects broncho-pulmonaires. Arch Pediatr 2006;13(issue 6): 564-5.

[6] El Khattabi W, Afif H, Sabir L, Nassaf M, Aïchane A, Trombati N, Bouayad Z. Syndrome de Kartagener : à propos de 2 observations. Rev Mal Resp 2006;23, N°HS1.

[7] Ceccaldi RF, Carré-Pigeon F, Yorinou Y, Delépine B. Syndrome de Kartagener et stérilité : observation, diagnostic et prise en charge. J Gynecol Obstet Biol Reprod 2004;33:192-4.

[8] Escudier E, Tamalet A, Prulière-Escabasse U, Roger G, Coste A. Dyskinésie ciliaire primitive. Rev Fr Allergol Immunol Clin 2006;46:530-7.

[9] Braun JJ, Donato L, Clavet A, Cranz C, Hoffman L, Gentine A. La dyskinésie ciliaire primitive. Etude clinique et diagnostique. Ann Otolaryngol Chir Cervico-fac 2005;122:2.

[10] Blanc FX. Dyskinésies ciliaires primitives. Rev Mal Resp 2006;23:15S98-115S.